

杉浦眼科と患者様とを結ぶ情報マガジン

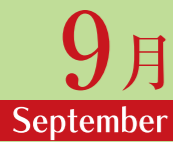クローバー通信

発行：杉浦眼科 〒416-0955 静岡県富士市川成新町22番地 TEL.0545-65-8500 <http://www.sugiura-gannka.com>



日	月	火	水	木	金	土
7/26	27	28	29	30	31	1
						杉浦・蕪城・曾我 蕪城・曾我
2	3	4	5	6	7	8
(休診)	田中・東 杉浦・東	杉浦・田中 田中	杉浦田中・河野 杉浦・田中	杉浦田中・河野 田中・河野	杉浦・辻崎元 辻・崎元	(休診)
9	10	11	12	13	14	15
(休診)	(休診)	杉浦田中・加治 田中・加治	杉浦田中・河野 杉浦・田中	(休診)	(休診)	(休診)
16	17	18	19	20	21	22
(休診)	田中・東 杉浦・東	杉浦・田中 田中	杉浦・田中 杉浦・田中	杉浦・田中 杉浦・田中	杉浦・辻崎元 辻・崎元	(休診)
23/30	24/31	25	26	27	28	29
(休診)	田中・東 杉浦・東	杉浦田中・加治 田中・加治	杉浦田中・河野 杉浦・田中	杉浦田中・河野 田中・河野	杉浦・辻崎元 辻・崎元	辻・根本・松村 辻・根本・松村

診察 カレンダー

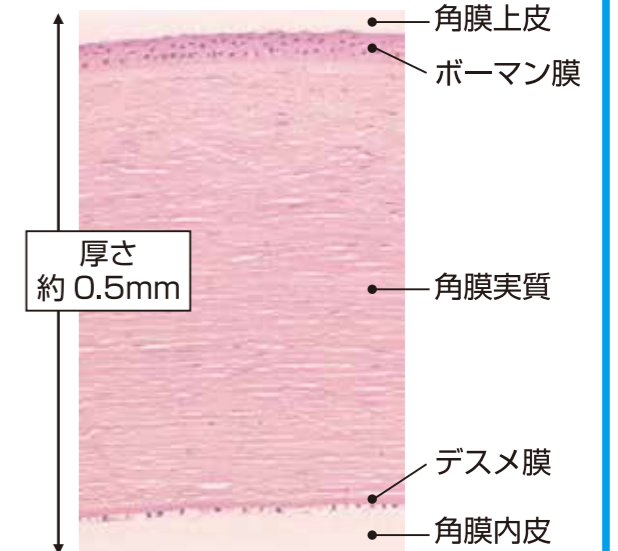
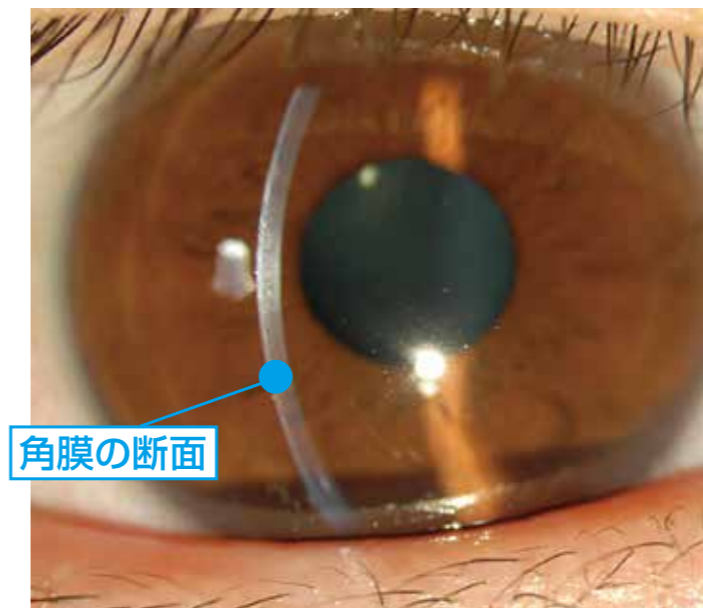


日	月	火	水	木	金	土
8/30	31	1	2	3	4	5
		杉浦・田中 田中	杉浦田中・河野 杉浦・田中	杉浦田中・河野 田中・河野	杉浦・辻崎元 辻・崎元	杉浦・蕪城・曾我 蕪城・曾我
6	7	8	9	10	11	12
(休診)	田中・東 杉浦・東	杉浦田中・加治 田中・加治	杉浦田中・河野 杉浦・田中	杉浦田中・河野 田中・河野	杉浦・辻崎元 辻・崎元	(休診)
13	14	15	16	17	18	19
(休診)	田中・東 杉浦・東	杉浦・田中 田中	杉浦田中・河野 杉浦・田中	杉浦田中・河野 田中・河野	杉浦・辻崎元 辻・崎元	(休診)
20	21	22	23	24	25	26
(休診)	当番医	(休診)	杉浦田中・河野 杉浦・田中	杉浦田中・河野 田中・河野	杉浦・崎元 崎元	杉浦・根本 根本
27	午後28 午後28 検査	29	30			
(休診)	田中・東 杉浦・東	杉浦・田中 田中	杉浦田中・河野 杉浦・田中			

※8月13日(木)～16日(日)まで夏季休暇とさせていただきます。

※診療医師は変更になる場合がございます。

角膜ってどんなところ? ~透明で不思議な角膜~




<光学顕微鏡写真>

角膜は人体において生きている組織の中で唯一、透明な組織です。また、生きている組織にもかかわらず血管がないという特徴があります。さらに、痛みを感じる知覚は人体で最も鋭敏で、歯や指先の300～400倍にもなると言われています。角膜の厚さは中央でたったの0.5mmですが、その中でさらに5層にわかれています。それでは、その透明な角膜の病気とその治療法にはどのようなものがあるのでしょうか?

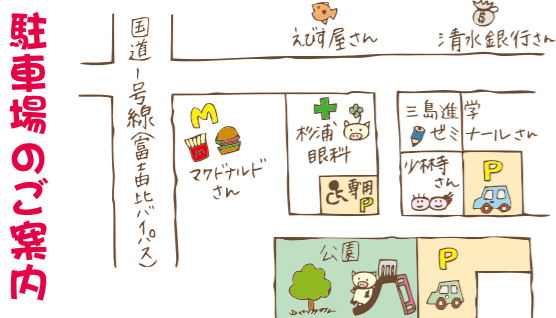

■ その他、今回号の見どころ

- 角膜の病気とその治療法
- 常勤医師の紹介
- ソーシャル ディスタンスについて
- 夏季休暇のお知らせ



コロナはもちろん
数中症にも十分
気を付けて下さい



新患予約について 新患の方の予約が取れます。0545-65-8500へ直接お電話ください。

※お電話いただいた日より、1週間以内の予約となります。なお、予約時間は受付時間を示しており、診察開始ではございません。予約時間から10分以上遅れた場合は、予約なしでの診察扱いとなりますので、ご注意ください。

杉浦眼科

SUGIURA EYE CLINIC

院長 杉浦 毅

〒416-0955 静岡県富士市川成新町22番地
TEL.0545-65-8500

予約専用ダイヤル **0545-65-8388**

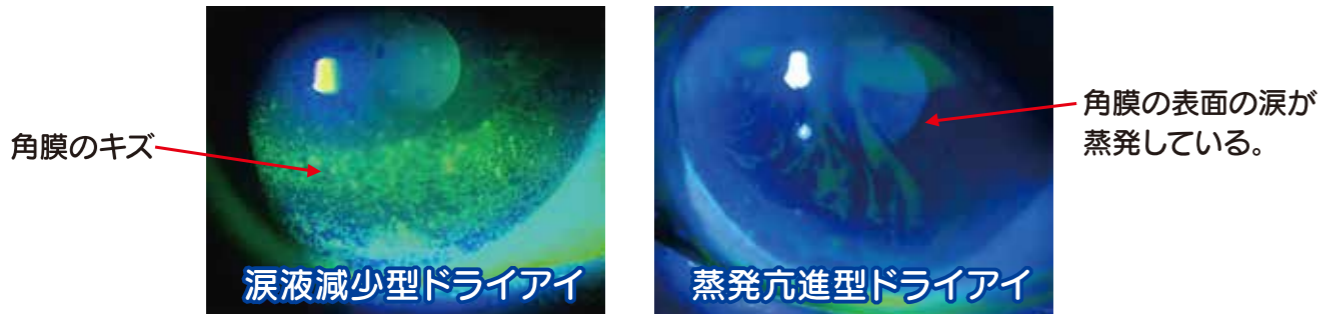
<http://www.sugiura-gannka.com>

受付時間	曜日	月	火	水	木	金	土
午前 9:00～12:00	○	○	○	○	○	○	○
午後 3:00～5:30	○	○	○	○	○	○	○

平成22年7月1日より午後の受付時間が6:00→5:30になりました。

角膜の病気とその治療法!

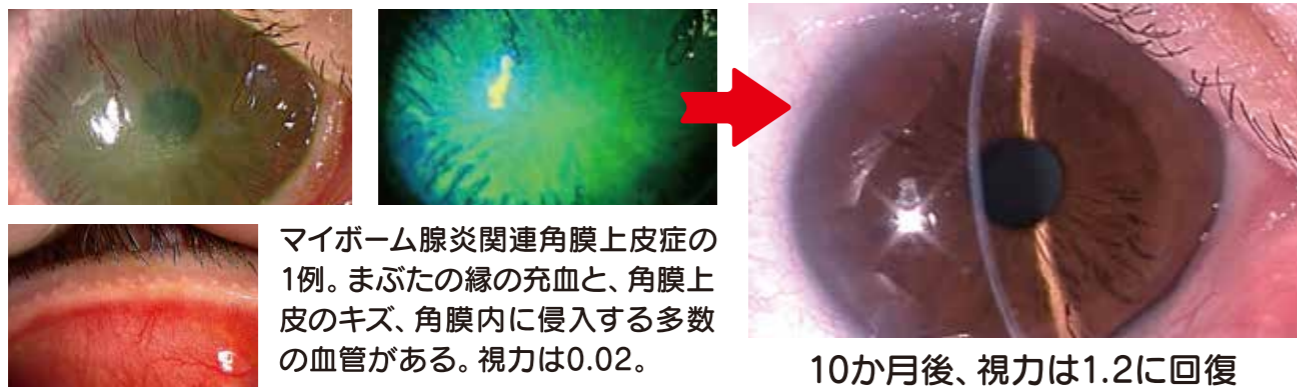
ドライアイ 涙の量・質の異常で乾燥感やゴロゴロ感、見づらさ、疲れ目を生じる。



治療 ヒアルロン酸、ジクアス、ムコスタ、人工涙液の点眼、涙点プラグなどを行います。

まぶたの炎症で生じる角膜炎

まぶたの縁に存在する常在菌によって角膜に生じる角膜炎。フリクテン性角結膜炎、カタル性角膜潰瘍、マイボーム腺炎関連角膜上皮症などがある。

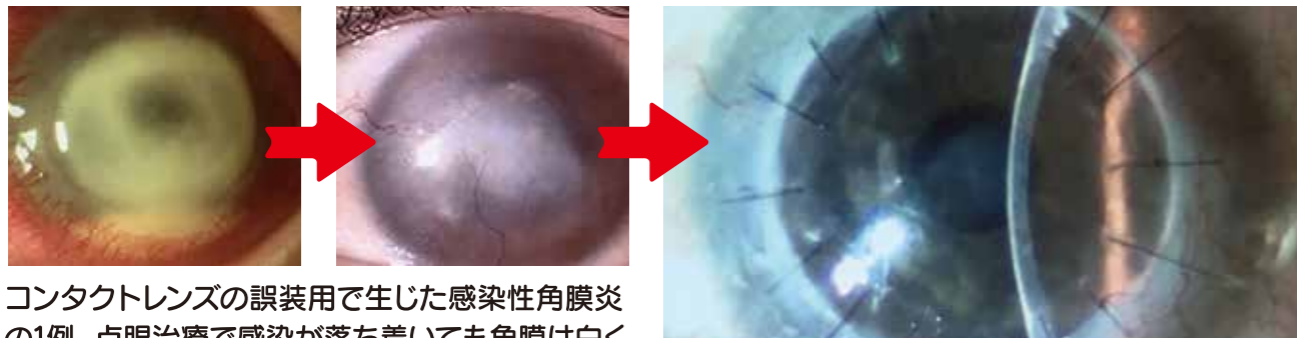


マイボーム腺炎関連角膜上皮症の1例。まぶたの縁の充血と、角膜上皮のキズ、角膜内に侵入する多数の血管がある。視力は0.02。

治療 ステロイド点眼、抗菌薬内服などを行います。

様々な原因で起こる角膜の混濁

感染性角膜炎や水疱性角膜炎(角膜内皮が減りすぎてしまって角膜が白く濁る状態)で角膜が混濁してしまうと、角膜はもう透明には戻りません。





コンタクトレンズの誤装用で生じた感染性角膜炎の1例。点眼治療で感染が落ち着いても角膜は白く混濁したままです。

治療 透明性を回復するためには角膜移植が必要になることがあります。杉浦眼科ではこれから角膜移植も開始していきます。

角膜専門の崎元先生が10月から常勤医師となります

よろしく
お願いします



サキモト トオル
■崎元 暢 医師
担当曜日/月曜日～金曜日(終日)
専門分野/角膜・眼科一般

経歴

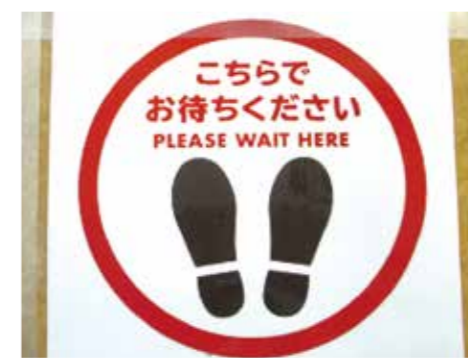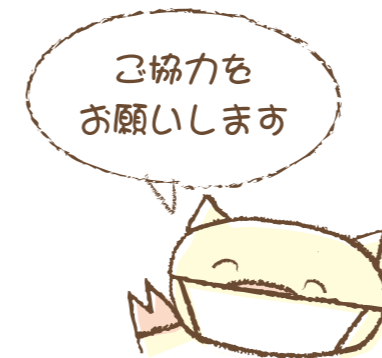- 平成10年 長崎大学医学部卒業
- 平成16年 日本大学大学院医学研究所 外科系眼科学修了
同年ハーバード大学研究員
- 平成19年 日本大学眼科 助教
- 平成28年 日本大学眼科 准教授

崎元医師へのQ&A

- 好きな食べ物は?** ラーメン
- 趣味は?** 食べ歩き、料理
- どうして眼科(角膜専門医)に?** 角膜の透明性に魅せられ、その角膜の透明性を障害する病気を治したいと思ったからです。
- これからの抱負を一言** 専門を活かして地域の方に微力ながら貢献したいと思います。



ソーシャル ディスタンス



新型コロナウイルス感染防止のため、院内では他の方との間隔を1メートル以上空けていただきたく、ご理解とご協力の程、お願い申し上げます。

夏季休暇のお知らせ!

8月13日(木)～16日(日)まで

休診とさせていただきます。